

المكون الأول : استرداد المعارف (ن8)

التمرين الأول : (ن4)

أنقل أرقام العبارات التالية و حدد الصحيحة منها و صحح الخاطئة :

- 1- يتكون المخ من دماغ و مخيخ و بصلة سيسائية.
- 2- تسمى السيالة الحركية سيالة محيطية لأنها تنتقل من المراكز العصبية الحركية إلى محيط الجسم.
- 3- يعتبر الليف العضلي خلية.
- 4- ترتبط الباحة الشمية بالمستقبلات الحسية للأذن بواسطة الألياف العصبية الحركية.

التمرين الثاني : (ن2)

أنقل أرقام النص التالي و ضع أسماءها المناسبة :

- 1..... و تمكن الجسم من استقبال و استشعار كل ما يحدث في محيط الجسم و داخله. و 2..... التي تمكن الجسم من انجاز مختلف الأنشطة الحركية اليومية.
- 3..... التي تؤمن الوظائف الحيوية للجسم مثل..... 4..... و تبعد سريعا عن الخطر.

التمرين الثالث : (ن2)

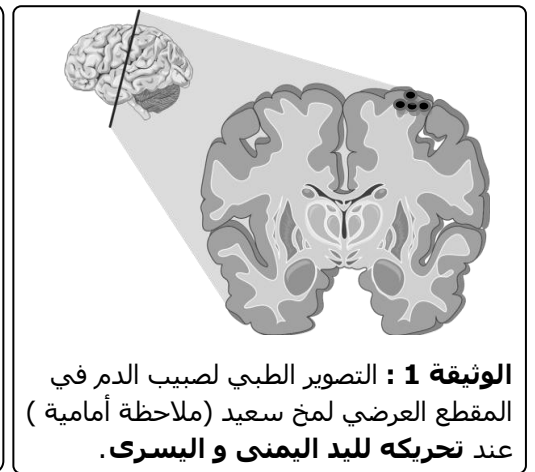
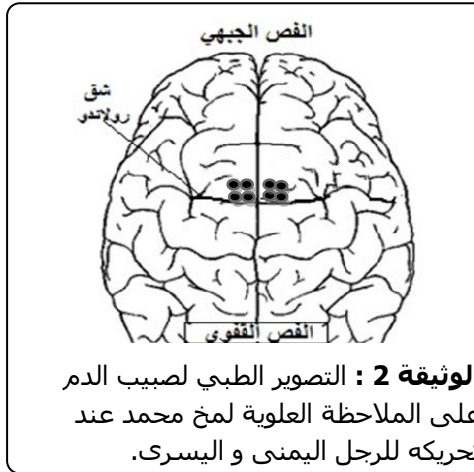
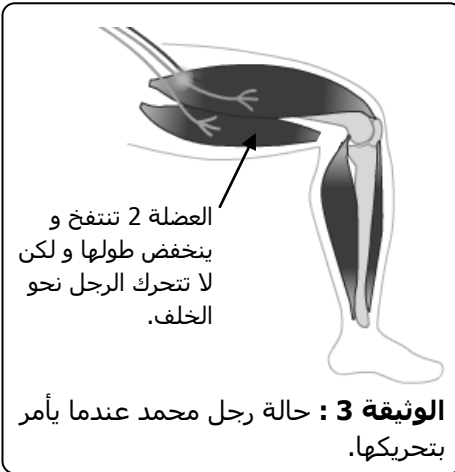أنقل أرقام الجدول و اكتب ما يناسبها من مصطلحات و تعاريف:

المصطلح	تعريفه
عصب مختلط	1.....
2.....	يرتبط بالنخاع الشوكي و ينقل الألياف الحسية.
باحة الحساسة العامة	3.....
4.....	مادة تشكل المنطقة الداخلية للمخ و تضم محورات العصبان.

المكون الثاني : الاستدلال العلمي (ن11)

التمرين الرابع : (ن10)

خلال مباراة كرة قدم تعرض سعيد و محمد إلى اصطدام عنيف سقط بعده التلميذان أرضا, بعد إسعافهما تبين أن سعيد لا يستطيع أن يحرك يده اليسرى و أن محمد لا يستطيع ثني رجليه نحو الخلف. لتحديد مصدر الخلل عند التلميذين قام الطبيب المعالج بفحوصات تبين الوثائق أسفله نتائجها :



يبين اللون الأسود المناطق من المخ التي تتوصل بالدم.

- 1- اقترح فرضيات تفسر بها سبب عدم قدرة شخص على تحريك جزء من جسمه. (ن2)
- 2- لتحديد سبب شلل سعيد قام الطبيب بتصوير مخه أثناء قيامه بتحريك اليد اليمنى و اليسرى و تبين الوثيقة 1 النتائج المحصل عليها: أ- قارن نشاط الباحة الحركية لنصف كرة المخ اليمنى و نصف كرة المخ اليسرى ؟ (ن2) ب- استنتج سبب شلل يد سعيد. (ن1) ج- لو كنت مكان هذا الطبيب ماذا كنت لتفعل قبل تصوير مخ سعيد ؟ (ن1)
- 3- لتحديد سبب شلل محمد قام الطبيب بتصوير مخه أثناء تحريكه لرجله اليمنى و اليسرى ثم بعد مشاهدته للنتائج قام بتصوير رجل محمد بالأشعة و تبين الوثيقتان 2 و 3 النتائج المحصل عليها : أ- لماذا أنجز الطبيب صورة بالأشعة لرجل محمد بعد مشاهدته لنتائج تصوير المخ ؟ (ن2) ب- عندما يرغب محمد في تحريك رجله تتقلص العضلة 2 و لكن دون تحريك الرجل, فسر سبب غياب حركة الشني عند محمد. (ن1) ج- تقلص العضلة 2 عند محمد يكشف خاصيتين رئيسيتين للعضلات الهيكلية, ما هما ؟ (ن1) د- ما هي الرجل التي أصيبت عند محمد ؟ (ن1)

عناصر الإجابة

التمرين الأول : (4ن)

أنقل أرقام العبارات التالية و حدد الصحيحة منها و صحح الخاطئة :

- 1- يتكون المخ من دماغ و مخيخ و بصلة سيسائية. **خطأ : يتكون الدماغ من مخ و مخيخ و بصلة سيسائية.**
- 2- تسمى السيادة الحركية سيالة محيطية لأنها تنتقل من المراكز العصبية الحركية إلى محيط الجسم. **صحيح**
- 3- يعتبر الليف العضلي خلية. **صحيح**
- 4- ترتبط الباحة الشمية بالمستقبلات الحسية للأذن بواسطة الألياف العصبية الحركية. **خطأ : ترتبط الباحة الشمية بالمستقبلات الحسية للأذن بواسطة ألياف عصبية حسية .**

التمرين الثاني : (2ن)

يؤمن الجهاز العصبي ثلاث وظائف رئيسية :**الحساسية الشعورية**..... و تمكن الجسم من استقبال و استنشعار كل ما يحدث في محيط الجسم و داخله. و**التحريك الارادية**..... التي تمكن الجسم من انجاز مختلف الأنشطة الحركية اليومية. و.....**التجربة الارادية**..... التي تؤمن الوظائف الحيوية للجسم مثل.....**دقات القلب**..... و تعده سريعا عن الخطر.

التمرين الثالث : (2ن)

المصطلح	تعريفه
عصب مختلط	1 عصب ينضمّن ألياف حركية و ألياف حسية.
2 الجذر الخلفي	يرتبط بالنخاع الشوكي و ينقل الألياف الحسية.
باحة الحساسية العامة	3 منطقة من القشرة المخية تستقبل السيالات الحسية من الجلد.
4 مادة بيضاء	مادة تشكل المنطقة الداخلية للمخ و تضم محورات العصبات.

التمرين الرابع : (10ن)

- 1- اقترح فرضيات تفسر بها سبب عدم قدرة شخص على تحريك جزء من جسمه. (2ن)
يمكن أن ينتج الشلل عن خلل في : الباحة الحركية – النخاع الشوكي – الألياف الحركية – العضلة.
- 2- لتحديد سبب شلل سعيد قام الطبيب بتصوير مخه أثناء قيامه بتحريك اليد اليمنى و اليسرى و تبين الوثيقة 1 النتائج المحصل عليها:
أ- قارن نشاط الباحة الحركية لنصف كرة المخ اليمنى و نصف كرة المخ اليسرى ؟ (2ن)
عند تحريك اليدين نلاحظ نشاط دموي في منطقة من الباحة الحركية اليسرى و غياب النشاط في الباحة الحركية اليمنى.
ب- استنتج سبب شلل يد سعيد.(1ن)
شلل سعيد ناتج عن خلل في المنطقة من الباحة الحركية اليمنى و التي تتحكم في اليد اليسرى.
ج- لو كنت مكان هذا الطبيب ماذا كنت لتفعل قبل تصوير مخ سعيد ؟ (1ن)
لو كنت مكانه لوخزت يده المشلولة لتأكد من حدوث الانعكاس و بالتالي أستنتج سلامة الأعصاب و العضلة و النخاع .
3- لتحديد سبب شلل محمد قام الطبيب بتصوير مخه أثناء تحريكه لرجله اليمنى و اليسرى ثم بعد مشاهدته للنتائج قام بتصوير رجل محمد بالأشعة و تبين الوثيقتان 2 و 3 النتائج المحصل عليها :
أ- لماذا أنجز الطبيب صورة بالأشعة لرجل محمد بعد مشاهدته لنتائج تصوير المخ ؟ (2ن)
بعد مشاهدته لتصوير دماغ محمد تأكد الطبيب من سلامة الباحة الحركية و بالتالي استنتج أن الخلل يمكن أن يكون على مستوى العضلات.
ب- عندما يرغب محمد في تحريك رجله تقلص العضلة 2 و لكن دون تحريك الرجل, فسر سبب غياب حركة الشني عند محمد. (1ن)
بما أن العضلة تقلص فالألياف الحركية توصل السيالة إليها, أستنتج أن الخلل يكمن في الوتر الذي انقطع و بالتالي لم يعد يسمح بجر العظم.
ج- تقلص العضلة 2 عند محمد يكشف خاصيتين رئيسيتين للعضلات الهيكلية, ما هما ؟ (1ن)
الاهتياجية و القلوصية.

د- ما هي الرجل التي أصيبت عند محمد ؟ (1ن)

لا يمكن تحديد الرجل لأن التمرين لا يحتوي على أي إشارة إلى ذلك.